THESES
Munich 1932
Lane Medical Library

Aus der II. Universitäts-Frauenklinik München
Vorstand: Universitäts-Professor Dr. Franz Weber

Placenta increta

Inaugural-Dissertation

zur

Erlangung der Doktorwürde in der gesamten Medizin

verfaßt und vorgelegt einer
Hohen medizinischen Fakultät

der Bayr. Ludwig-Maximilians-Universität in München

von

Horst v. Langsdorff
aus München

München 1932
Universitäts-Buchdruckerei von Dr. C. Wolf & Sohn

Aus der II. Universitäts-Frauenklinik München
Vorstand: Universitäts-Professor Dr. Franz Weber

Placenta increta

Inaugural-Dissertation

zur

Erlangung der Doktorwürde in der gesamten Medizin

verfaßt und vorgelegt einer
Hohen medizinischen Fakultät

der Bayr. Ludwig-Maximilians-Universität in München

von

Horst v. Langsdorff
aus München

München 1932
Universitäts-Buchdruckerei von Dr. C. Wolf & Sohn

Gedruckt mit Genehmigung der Medizinischen Fakultät
der Bayer. Ludwig-Maximilians-Universität zu München

Referent:
Professor Dr. Franz Weber

Tag der mündlichen Prüfung:
13. Mai 1932

Dekan:
Geh. Rat Professor Dr. Wessely

Meinen lieben Eltern

in herzlicher Dankbarkeit

gewidmet

Digitized by the Internet Archive
in 2026

https://archive.org/details/IA40154015_0137

Die Angaben über die durchschnittliche Dauer der physiologischen Nachgeburtsperioden sind in der Literatur nur in allgemeinen Grenzen gehalten. Nach Zweifel und anderen Autoren wird die Placenta am häufigsten in den ersten 20—30 Minuten nach der Geburt des Kindes ausgestoßen, nach Sellheim ist die Austreibung der Nachgeburt in der Regel innerhalb der ersten Stunde beendigt. Die Placenta kann jedoch bei gesunden Frauen und aseptischem Geburtsverlauf ohne Schaden für die Gebärende stundenlang, nach Ansicht v. Winckels selbst tagelang im Uterus zurückbleiben. Die Ursache dieser Nachgeburtsretention liegt meistens im Fehlen periodischer Kontraktionen der Uterusmuskulatur. Zweckmäßige Massage, Medikamente, Handgriff nach Credé — derselbe unter Umständen auch in der Narkose — verursachen meistens sofortige Ausstoßung der Placenta. Wirken diese Maßnahmen dagegen nicht, dann ist, speziell bei starken Blutungen, die manuelle Lösung indiziert.

Die Störung der Ablösung kann aber auch bedingt sein durch eine abnorme Verwachsung der Placenta mit der Uteruswand, ein Zustand, den man als Placenta accreta bezw. increta bezeichnet. In diesen Fällen ist das Leben der Patientinnen durch schwere Blutungen stark bedroht. Bei den meisten in der Literatur beschriebenen Fällen kam es ad exitum und nur selten war eine Rettung durch rechtzeitige manuelle Lösung oder Uterusexstirpation möglich.

Unter physiologischen Umständen vollzieht sich die Trennung der Placenta vom Uterus in dem spongiösen Gewebe der Decidua basalis. Bei der Placenta accreta bezw. increta sind dagegen die Beziehungen zwischen Placenta und Uterus so verändert, daß eine spontane Ausstoßung der Placenta in der Regel unmöglich ist. Denn bei der Placenta accreta fehlt je nach der Intensität der Verwachsung die spongiöse Schicht der Decidua teilweise oder vollständig und bei Placenta increta, dem höchsten Grad von Tiefenwachstum, vermissen wir auch die kompakte Schicht der Serotina, so daß die Chorionzotten sich direkt in die Muscularis uteri einsenken. Diese muskuläre Form der Placenta accreta bezeichnet man nach Schweitzer als Placenta increta bezw. percreta. Der Unterschied von der „angewachsenen" Form ist lediglich ein gradueller. Das Wachstum ist hier soweit fortgeschritten, daß die Muscularis uteri in großen Bezirken von dem fötalen Gewebe aufgezehrt worden ist und die Zotten bis unter die Serosa, ins parametrane Bindegewebe, ja sogar in das Peritoneum, vordringen.

Die Placenta increta bezw. accreta darf nicht verwechselt werden mit verschiedenen anderen Formen von Nachgeburtsverzögerungen.

Es kommen hier in Betracht: die einfache Retention und die teilweise oder vollständige Adhärenz. In den Verhandlungen der Deutschen Gesellschaft für Gynäkologie 1925 in Wien wurden von Stoeckel und Kermauner die Unterschiede zwischen „verwachsener bezw. eingewachsener" Placenta und den übrigen Formen von Placentarverhaltung scharf hervorgehoben. Für die Störung bei Ausstoßung der Nachgeburt, bei der einfachen Retention also, sind eine Reihe von ätiologischen Momenten in Erwägung gezogen, die ich noch ergänzend zu den oben angeführten Behinderungsgründen für die Placentarausstoßung anführen will: Volle Harnblase, starke Anteflexio uteri, Hängebauch und große Gebärmutter, ferner falsche Leitung der Nachgeburtsperiode, frühzeitiger Wasserabgang, Secalewirkung, Erkältungen, alte Metritis usw.

Für das Zustandekommen der Placenta adhärens kommen folgende Faktoren in Frage: Placenta praevia, tiefer Lateralsitz, Tubeneckenplacenta und hauptsächlich Inertio uteri, nach Liepmann ein Zustand, in dem sich der Uterus in Dauerkontraktion befindet und dadurch Placenta und Uteruswand aneinander haften bleiben. Bei der adhärenten Placenta findet man auch Veränderungen der Decidua basalis, z. B. Verminderung der Drüsen und Vermehrung des interglandulären Gewebes.

Über die Häufigkeit des Vorkommens der Placenta increta lassen sich genaue Angaben nur schwer machen, da es unmöglich ist, eine scharfe, klinische Abgrenzung des Begriffes aufzustellen und es können nur diejenigen Fälle als echte Placenta increta anerkannt werden, in denen eine exakte, mikroskopische Untersuchung den Nachweis für ein pathologisches Eindringen der Placentarzotten in die Uterusmuskulatur erbracht hat. Die echte angewachsene Placenta ist äußerst selten, doch darf ihr Vorkommen nicht vollständig geleugnet werden, wie es verschiedene Autoren gemacht haben. Es ist schwer, zahlenmäßig das Auftreten von angewachsenen Placenten festzulegen. Polak und Phelan berichten, daß ungefähr auf 6000 Geburten ein Fall von Placenta accreta bezw. increta trifft. Bei Leopold kommt ein Fall auf 10000 und Hirst hat nur einmal eine angewachsene Placenta unter 40000 Geburten gesehen. Es ist als günstiger Zustand anzusehen, daß solche Fälle von intensivster Placentareinwachsung zu den größten Seltenheiten gehören. Der von Meyer-Ruegg angeführte Ausspruch der Justine Siegemundin (1741) über die pathologische Verwachsung der Placenta: „Es geschieht in vielen Jahren nicht, daß eine angewachsene Nachgeburt gefunden wird", gilt auch heute noch.

In älteren Arbeiten — die bekannteste ist die von Simpson (1836) — wurde als Ursache der angewachsenen Placenta eine Entzündung der Placentaroberfläche, eine Placentitis, angenommen. Heilungsprodukte wie bindegewebige Adhäsionen und Narbenbildungen sollen schließlich die Verwachsungen herbeigeführt haben. Ein wesentlicher Umschwung in der Lehre der Placentarverwach-

sungen ist erst eingetreten durch die genaueren anatomischen Untersuchungen von Langhans über den Aufbau und die Beschaffenheit der Decidua und deren Bedeutung für den physiologischen Lösungsmechanismus der Placenta. Von dem Aufbau der Decidua basalis ist normalerweise u. a. die Trennung der Placenta vom Uterus abhängig. Die Decidua spongiosa stellt am Ende der Schwangerschaft ein vielverzweigtes Netzwerk von Hohlräumen dar, die größtenteils ihr Epithel verloren haben und nur auf kleinen Strecken niedriges flaches Epithel zeigen. Zwischen diesen Hohlräumen laufen Gefäße, die somit in bindegewebigen dünnen Septen gelegen sind. Diese Zone der spongiösen Decidua, von der manche Autoren (Langhans) als ampulläre Drüsenschicht sprechen, ist für den physiologischen Lösungsverlauf der Placenta unerläßlich. Eine mangelhafte Entwicklung dieser Schicht zieht eine Erschwerung der Placentarlösung nach sich. Bei einem vollständigen Fehlen der spongiösen Schicht der Decidua und einem mangelhaften Vorhandensein der Decidua compacta liegt das Bild der echten Placentarverwachsung vor uns. Die Chorionzotten liegen direkt der Muscularis an, dringen in schweren Fällen sogar in die Muskulatur und es kommt zu einer Verkeilung und Verschmelzung tief in der Uteruswand. Die Zotten können sogar bis zur Serosa eindringen und selbst diese noch durchbrechen. Der Nitabuchsche Fibrinoidstreifen, der normalerweise eine Trennungszone zwischen Zotten und Muscularis darstellt, ist an verschiedenen Stellen durchbrochen, schmal und unregelmäßig ausgebildet.

Zwischen pathologischem und physiologischem Verhalten bei Placentarverwachsungen können oft keine exakten Grenzen gezogen werden. Nach Untersuchungen von Hofmeier und Schickele gibt es die verschiedensten Übergänge. Hofmeier weist darauf hin, daß die Zotten auch normalerweise dem Muskelgewebe dicht anliegen können und Robert Meyer konnte sogar nachweisen, daß die Chorionepithelien im normalen Uterus weit in die Muscularis vordringen können. Schickele betrachtet Zellwucherungen in das Myometrium für normal.

Die in der Literatur beschriebenen, makroskopisch und mikroskopisch genauestens untersuchten Fälle von Placenta increta, also die muskuläre schwere Form von placentarem Tiefenwachstum, möchte ich im folgenden kurz zusammenstellen:

Fall 1 und 2 (Bortkewitsch). Zwei Fälle werden genau mikroskopisch untersucht. In dem einen Fall war der Uterus mit Placentarresten wegen eines Risses der ganzen hinteren Wand vaginal exstirpiert worden. Das andere Präparat stammt von einer verbluteten Frau. Die Decidua serotina fehlte vollständig, mehr oder weniger deutliche kleinzellige Infiltration. In dem einen Fall lagen die Zotten der Muscularis fest an, in dem anderen drangen sie tief in dieselbe ein. Keine Wucherungserscheinungen an den Zotten.

Fall 3 (Breuer). 34jährige Erstgebärende. Bei acht vorhergegangenen Aborten jedesmal schwierige Placentarlösung. Krampfartige Schmerzen auf der linken Seite. Weil die Scheidenschleimhaut stark mit Soor und Bakterienrasen infiziert ist, was die zu erwartende manuelle Placentarlösung gefährden mußte, Entbindung durch den Saengerschen Kaiserschnitt und wegen Festsitzen der Placenta, Amputation nach Pooro. Mutter und Kind wohlauf.

Präparat: Uterus bicornis unicollis subseptus. Rechtes Horn ist der Fruchthalter. Wo Septum und linkes Nebenhorn zusammenstoßen, ist die Placenta in unlösbarer Verbindung mit der Uteruswand. Mikroskopisch sieht man an der Verwachsungsstelle vielfach Serotinaschwund. Die Zotten sitzen der im körnigen Zerfall begriffenen Muskelschicht direkt auf. Vereinzeltes Einwachsen der Zotten in die Venensinus der Muskulatur. An den nicht adhärenten Stellen normale Verhältnisse. Chronische Endometritis ist also auszuschließen.

Fall 4 (Bürger). 37jährige VIIIpara. Bei der siebenten Geburt manuelle Placentarlösung, bei der achten außerhalb der Klinik vergeblicher Versuch der Lösung. Wegen unmittelbarer Gefahr des Verblutungstodes vaginale Uterusexstirpation. Heilung.

Präparat: Wahre Durchwachsung der Uterusmuskulatur durch Placentarzotten, so daß erstere stellenweise nur 2 mm dick ist. Mikroskopisch: vollständiges Fehlen der Decidua spongiosa und an vielen Stellen auch der Decidua compacta. Die innersten Muskelschichten sind hyalin degeneriert. Die Zotten reichen bis dicht an die Muskulatur und wachsen an manchen Stellen in dieselbe hinein.

Fall 5 (H. A. Dietrich). 40jährige Vpara. Bei den beiden letzten Geburten manuelle Placentarlösung. Einmal mußten Placentarreste durch Abrasio entfernt werden. Patientin wurde bei der Entbindung plötzlich blaß und pulslos, die kindlichen Herztöne verlangsamten und verschwanden ganz. Nach der Lage mußte an eine vorzeitige Lösung der normal sitzenden Placenta gedacht werden. Der Uterus wurde durch Kolpohysterotomie anterio, Wendung und Extraktion entleert. Die Placenta erschien nicht. Die Frau kam bald unter Zeichen innerer Blutung ad exitum. Bei der Sektion wurde Verblutung in die Bauchhöhle festgestellt und zwar aus einer 3,5 cm langen und 1,5 cm breiten geborstenen Stelle an der Hinterwand des Uterus, aus welcher Placentarzottenmassen heraushingen.

Präparat: An der Hinterwand war nur ein wenige Millimeter dicker, teilweise nur aus Peritonealüberzug bestehender Rest übrig geblieben, während die Dicke des Myometriums an der Vorderwand 7—9 mm beträgt. Chorionzotten sind teilweise in die Muskulatur eingedrungen. Nirgends Decidua basalis, weder Spongiosa noch Compacta zu finden.

Fall 6 (Klostermann). 43jährige IIIpara. Wochenbett immer normal, Placenten wurden spontan ausgestoßen. Wegen Verdacht auf Placenta praevia wurde die Patientin am Ende der dritten Schwangerschaft in die Klinik eingeliefert. Nach der Geburt des Kindes starke Blutungen. Versuch der manuellen Placentalösung. Man fühlt ausschließlich placentares Gewebe und gerät in die freie Bauchhöhle. Sofortige Uterusexstirpation. Patientin erholt sich von dem starken Blutverlust.

Präparat: Uterus mit Placentamassen am unteren Segment. Mikroskopisch: Das placentare Gewebe dringt tief in die Muskulatur. Deciduabildung nirgends zu finden. Zahlreiche syncytiale Wanderzellen, die in die tieferen Schichten eindringen. Wichtigster Moment des Befundes: Direktes Aufsitzen der Chorionzotten auf und in der Muskulatur.

Fall 7 (Kratochvil). 23jährige IIIpara. Nach der ersten Gravidität wurde die Placenta manuell, nach einem Abort im vierten Monat durch Curettage entfernt. Nach Heben einer schweren Last entstand, wie die Laparatomie zeigte, in der papierdünnen Wand des Fundus uteri ein zweihandtellergroßer Defekt, durch den das Beckenende der Frucht in die freie Bauchhöhle hineinragte. Extraktion der Frucht, supravaginale Amputation, Heilung.

Präparat: Beim Versuch, die Placenta abzulösen, bleiben die Kotyledonen mit der Wand unlösbar verbunden. Mikroskopisch: Vollkommenes Fehlen einer Decidua serotina, stellenweise Inseln von deciduaähnlichen Zellen, sonst war nur eine dünne, strukturlose Bindegewebsschicht mit Trophoblasten vorhanden, an die sich unmittelbar die Zotten anschlossen. Die Vernichtung des Myometriums fand sich im ganzen Bereich des Placentaransatzes, so daß die Zotten oft direkt dem Peritoneum anlagen.

Fall 8 (Martin). 35jährige IIIpara, hat während der bestehenden Schwangerschaft mehrfach geblutet. Wegen Nachlassen der foetalen Herztöne und Temperaturanstieg der Kreißenden Entbindung durch Extraktion, wegen abundanter Blutung manuelle Lösung der Placenta. Diese kann nur zum geringsten Teil entfernt werden. Exitus.

Präparat: Die Uteruswand befindet sich im Zustand chronischer Entzündung. An vereinzelten Stellen zwischen Uteruswand und Placenta Absceßbildung. Auch der Nitabuchsche Streifen ist vielfach von Infiltraten durchsetzt. Er stößt direkt an fibröse Uteruswand. Von decidualer Reaktion nichts zu sehen. Die Zotten zeigen zum Teil hyaline Degeneration, die Uterusmuskulatur ist auf weite Strecken von Placentargewebe durchsetzt.

Fall 9 (Robert Meyer). Ausgetragene Gravidität. Fruchtwasserabgang vor fünf Wochen. Blutungen seit 10 Tagen zeitweise heftig. Vorliegende Placenta, Kolpeurynter, verzögerte Austreibung — Credé ohne Erfolg, Atonie, sehr schwere manuelle Lösung der Placenta, Inversio uteri. Exstirpation. Exitus infolge des Blutverlustes.

Präparat: Uterus ungemein schwach. An einzelnen Stellen haftet die Placenta tief in der Muskulatur. Die Uteruswand ist bis zur Durchsichtigkeit verdünnt. Mikroskopisch sieht man, daß die Zotten bis fast an die Serosa und das parametrane Gewebe heranreichen. Die Oberfläche der losgelösten Placenta zeigt abgestorbene Zotten. Wo die Zotten inserieren, sind sie ganz frisch und fest adhärent.

Fall 10 (Meyer-Ruegg). 26jährige, IIpara, vor zwei Jahren septische Endometritis in puerperio. Zweite Schwangerschaft verlief ohne Beschwerden. Geburt spontan. Als nach zwei Stunden die Nachgeburt nicht folgte, wurde Credé angewendet, aber ohne Erfolg. Nach weiteren fünf Stunden in Narkose manuelle Lösung der Placenta, die eine Stunde dauerte. Exitus unter anämischen Erscheinungen.

Präparat: Uteruswand an der Placentarstelle stark verdünnt. Mikroskopisch sieht man ausgedehnte, fibrinoide Degeneration der Muskulatur des Uterus, zwischen den Muskelfasern große Zahl von Abkömmlingen des Chorionepithels in Form von isolierten und gehäuften Zellen. Von der Decidua serotina ist gar nichts zu sehen, in zahlreichen Venen Chorionzotten.

Fall 11 und 12 (M. B. Schmidt). Zwei Fälle von angewachsener Placenta praevia am Ende der Schwangerschaft. In Fall 1 Exitus durch schwere Blutung, neun Stunden nach der Entbindung, im Fall 2 tödlicher Ausgang, 14 Tage post partum durch Blutung und Placentarrestinfektion.

Präparat: In beiden Fällen waren große Teile der Placenta im Isthmus und Corpus zurückgeblieben, weil sie untrennbar mit der Wand verbunden waren. Die Verwachsung rührte von einem Eingreifen der Placenta in die Muskelwand her, die im Fall 2 fast bis an das retro-uterine Fettgewebe reichte. Eine Einteilung des placentaren Gewebes in einzelne Kotyledonen ist gegeben durch Septen, die sich aus Resten des Myometriums zusammensetzten. Trotzdem war die Placenta sont tief in die Muskulatur verankert. Die Entwicklung der feineren Ernährungszotten ist zurückgeblieben, so daß plumpe Zotten vorwiegend vorhanden waren. Die intervillösen Räume sind auffallenderweise in der Tiefe des Myometriums in derselben Weise vorhanden wie in einer normalen Placenta, daß man daher wohl annehmen muß, daß sie durch eine Erweiterung präformierter Venen durch das einwachsende Gewebe entstanden sind. In der Tiefe der Muskulatur ist der Nitabuchsche Streifen vorhanden.

Fall 13 (Schweitzer). 39jährige XVpara, 14 Geburten verliefen spontan. Bei den letzten sechs mußte immer manuelle Placentarlösung gemacht werden. Placenta praevia totalis. In der Nachgeburtsperiode schwere Blutung. Credéscher Handgriff ohne und mit Narkose erfolglos. Manuelle Lösung gelingt nicht. Jodoformgazetamponade. Uterusexstirpation. Exitus an Anaemie.

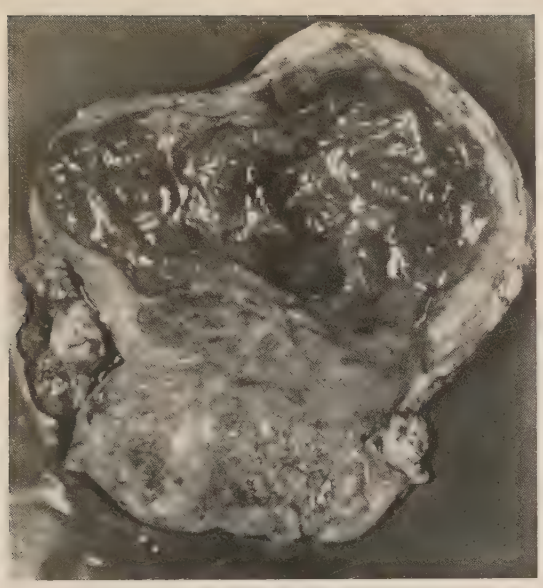

Abb. 1. Der aufgeschnittene, totalexstirpierte Uterus mit der angewachsenen Placenta

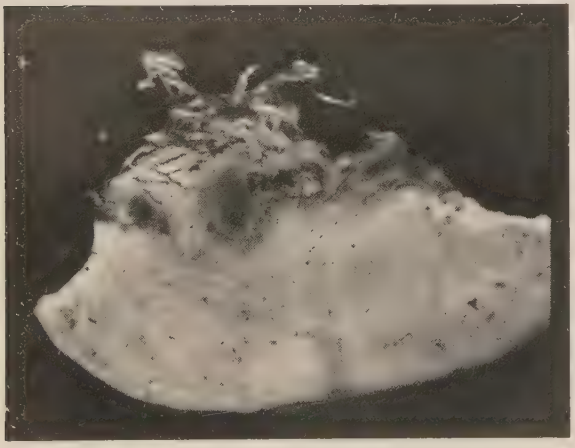

Abb. 2. Schnitt durch die Uterusmuskulatur zeigt das intensive choriale Tiefenwachstum

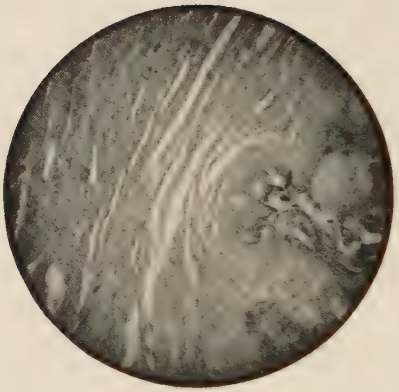

Abb. 3. Keilförmige Verankerung einer Plazentarzotte in der Muskulatur

Präparat: Die Placenta beansprucht fast die ganze rechte Uteruswand als Basis und haftet überall sehr fest. Am rechten unteren Rand einer Ausbuchtung im Uterus sieht man ein ovales Loch, durch welches sich die Placenta in das Parametrium vorgewölbt hat. Sonst besteht an der Stelle der Placentaranwachsung die Wand nur aus ganz dünnen Gewebslamellen. Mikroskopisch: Die Chorionzotten haften ohne Zwischenschaltung einer Decidua an der Muskulatur und sind tief in derselben verankert. Decidua basalis fehlt vollständig, Decidua vera teilweise.

Fall 14 (Stephan). 30jährige VIpara, bei der nur einmal die Placenta durch Credé in Narkose entfernt werden konnte, während viermal die manuelle Lösung ausgeführt werden mußte. Bei der sechsten Geburt außerhalb der Klinik, an der stark blutenden und kollabierten Frau, Versuch der manuellen Lösung, wobei aber nur Stücke der an der Vorder- und Hinterwand des Corpus uteri festgewachsenen Placenta zutage gefördert wurden. Heiße Uterusspülung — Überweisung in die Klinik. 18 Stunden nach der Geburt erneuter Versuch der Lösung, wegen Gefahr der primären Verblutung und der zu erwartenden Infektion durch die zurückgebliebenen Reste der Placenta, Entfernung des Corpus uteri per laparatomiam. Heilung.

Präparat: An der Vorder- und Hinterwand noch zahlreiche zottige Placentarreste, die Muskulatur im Durchschnitt 3 cm dick. Mikroskopisch: Vollständiges Fehlen der decidualen Basalplatte, so daß die Chorionzotten überall im Kontakt mit der Muskulatur stehen. Der Nitabuchsche Fibrinoidstreifen ist gut ausgebildet. Das invasive Wachstum der Zotten ist an vielen Stellen deutlich daran zu erkennen, daß sie beiderseits von schmalen, wohlerhaltenen Muskelspangen in die Tiefe gedrungen sind. Massenhafte Depots chorionepithelialer Wanderzellen haben zu einer ausgesprochenen Aufsplitterung der Muskulatur geführt.

Fall 15 (Vogt). 39jährige XVIpara. 13 Spontangeburten, 2 Aborte, kein Wochenbettfieber. Placenta praevia, starke Blutung nach der Geburt. Credé in Narkose vergeblich. Manuelle Lösung. Placenta fest verwachsen, läßt sich nur in kleinen Fetzen ablösen. Nachblutung. Exitus unter anämischen Erscheinungen.

Präparat: Placenta sitzt vollständig in der Cervix und ist hiermit total verwachsen. Spongiosa fehlt. Die Muscularis ist durch das Vordringen chorionepithelialer Elemente aufgesplittert. Metritische Bindegewebshyperplasie. Muskulatur zeigt teilweise Degeneration und ist durchwuchert von Chorionzotten.

Die geschilderten Fälle zeigen übereinstimmend: Invasion der Zotten in die muskulären Teile des Uterus, ferner vollständiges Fehlen der Decidua basalis und eine mehr oder weniger starke Ausprägung des Nitabuchschen Fibrinstreifens. Differenzen zeigen sich in der Intensität, mit der die Zotten in das Gewebe des

Uterus eingedrungen sind. Teils kam es zur Verwachsung mit den oberen Schichten, in anderen Fällen zu einer soliden Verankerung in der Muscularis, sogar zu einer so starken Durchwucherung, daß es bei der Geburt zur Spontanruptur kam. In einem der angeführten Fälle ging die Invasion der Zotten bis ins parametrane Gewebe.

Der Vorgang ist selbstverständlich immer der nämliche, in den schwersten Fällen könnte man sich vielleicht das Einwachsen in die Muscularis nach Vorstellung von Zagorjansky besser erklären, indem die mütterlichen Gewebe die Fähigkeit verloren haben, die chorialen Elemente zu zerstören, die über eine gewisse Grenze hinausgewuchert sind, so daß durch diesen Umstand einem weiteren Einwuchern kein Hindernis im Wege steht.

Unterschiede in der Art des Eindringens der Zotten und in der Verfassung der Muskulatur wurden auch beobachtet. Ferner ist das Verhalten der chorioepithelialen Elemente manchmal verschieden von M. B. Schmidt folgendermaßen erklärt: In den Fällen, in denen „eine ziemlich gerade Front zwischen Uterus und Placenta besteht", der Nitabuchsche Fibrinstreifen gut entwickelt ist, und über derselben hinaus keine vollständigen Zotten mehr zu finden sind, liegen abgeschlossene Prozesse vor, bei denen die Grenze Uterus-Placenta klar markiert ist. Dagegen sind die Prozesse noch nicht zur Ruhe gekommen in den Fällen, bei denen sich Langhanssche Riesenzellen, zu Säulen angeordnet und massenhafte choriale Wanderzellen in der Muscularis befinden und wo der Nitabuchsche Fibrinstreifen nur mangelhaft ausgeprägt ist.

Die pathologische Verwachsung der Placenta mit dem Uterus braucht sich nicht immer entsprechend der Größe der placentaren Haftfläche erstrecken, sie kann an einer oder mehreren Stellen intensiv entwickelt sein, an anderen Punkten vollständig fehlen, so daß hier der Lösungsmechanismus rein physiologisch von statten geht. Was deshalb die anfangs gegebene Einteilung über die verschiedenen „verwachsenen Placenten" betrifft, so kann man ergänzend auch noch von einer Placenta increta totalis und Placenta increta partialis in dem einen oder anderen Falle sprechen.

Ätiologie der Placenta increta bezw. der pathologischen Placentarverwachsung im allgemeinen.

Durch modernere Untersuchungen ist die bereits oben erwähnte Erklärung für Entstehen von Placentarverwachsungen durch Placentitis stark in den Hintergrund gerückt. Liegt event. etwas Greifbares in dieser Erklärung, so kommt die Placentitis doch nur ganz selten als Ausgangspunkt für pathologische Placentarverwachsung in Frage.

Es bestehen verschiedene Ansichten für die Ätiologie der Placentarverwachsung. Einmal wird sie auf Seite der Mutter gesucht, andererseits ist eine Verwachsung durch vermehrtes Zottenwachs-

tum nicht von der Hand zu weisen. Der von Robert Meyer angeführte Fall wäre hierfür beweisend. Kann sich eine Placenta nicht in genügendem Maße der Fläche nach ausbreiten, so besitzt sie die Fähigkeit, die Richtung ihres Wachstums zu ändern, d. h. in die Tiefe, also in die Muscularis, vorzudringen. Die vielvertretene Ansicht, daß bei Placentarverwachsung das schädigende Moment auf Seite der Mutter liege, wird unterstützt durch die zahlreichen Beobachtungen, daß die Verwachsungen der Placenta in erster Linie bei Frauen vorkommen, die schon bei früheren Geburten Schwierigkeiten in der Nachgeburtsperiode, d. h. in der Lösung der Placenta gehabt haben (siehe Fall Bürger, Breuer, H. A. Dietrich, Kratochvil, Stephan). Von einem Zusammenhang zwischen Placentarverwachsungen und chronischen Endometritiden berichtet E. Martin zum erstenmal. Der angeführte Fall wurde 1906 von ihm veröffentlicht und als Ursache eine Endometritis, die zur Zeit der Implantation des Eies bereits vorhanden war, ferner eine chronische Metritis angenommen. Veränderungen der Decidua, die zur Placentarverwachsung führten, beobachtete auch Döderlein bei Frauen, mit chronischer Endometritis und Metritis, weiterhin bei solchen mit interstitiellen Myomen, chronischer Nephritis und mit narbigen Prozessen im Endometrium. (Folgeerscheinungen von Infektionen und Ätzungen usw.)

Ätiologisch wichtig für Placentarverwachsungen sind ferner zahlreiche Geburten, weil durch diese unter Umständen die Uterusschleimhaut erschöpft wird (Zweifel) oder das Endometrium auf irgendeine Weise eine Schädigung erfährt. Es käme hierfür in Frage: Endometritiden während des Puerperiums (siehe Fall Meyer-Ruegg), Abrasionen im Puerperium (siehe Fall H. A. Dietrich und Kratochvil), wodurch zu große Schleimhautdefekte entstanden und eine Regeneration nur mehr unvollkommen möglich war. Ferner wiederholte Placentarlösungen. Eine Verschleppung der Zotten in die erweiterten muskulären Venen könnte auch einmal ein choriales Tiefenwachstum in die Muskulatur zur Folge haben (Bauereisen).

Für eine unterbliebene Ablösung der Placenta kann ferner ein wirrer Verlauf der einander durchkreuzenden Muskelfasern — über einen derartigen Fall berichtet Baisch — verantwortlich gemacht werden.

M. B. Schmidt hat gezeigt, daß partielles oder totales Einwachsen der Placenta an jeder Stelle vorkommen kann, daß es jedoch bei anormaler Lokalisation der Placenta häufiger ist wie bei normalen. Die Schleimhat zeigt an den unphysiologischen Stellen, ähnlich wie bei chronischen Entzündungen und atrophischer Schleimhaut, geringe deciduale Reaktion gegenüber der physiologischen Schleimhaut des Corpus uteri. Diese geringe deciduale Reaktion erlaubt den Zotten eine Invasion in die Muscularis, wobei die zu schwächlich gebildete Decidua wieder total zugrunde geht. Parallel zu dem Gesagten laufen die Prozesse bei der tubaren Im-

plantation des Eies, denn auch hier besitzt die Schleimhaut nur ganz geringe deciduale Reaktion und die Folge davon ist ein frühes Einwachsen der Zotten in die Muskulatur und ein völliges Durchwuchern derselben.

Anschließend an diese Betrachtungen über die Entstehung der Placentarverwachsungen führe ich einen Fall von Placenta increta an, der in der Gynäkologischen Klinik zur Beobachtung kam.

Der Fall ereignete sich Ende November 1930. Die Patientin war 40 Jahre alt und dreimal gravid. 1914 hatte sie angeblich eine Unterleibsoperation wegen Gebärmutterverlagerung durchgemacht. Sonst sind anamnestisch keine ernsten Erkrankungen festzustellen gewesen. Die ersten Menses hatte die Patientin im 15. Lebensjahr. Die Menstruation erfolgte immer regelmäßig, war von mittlerer Stärke, ohne Beschwerden und dauerte fünf Tage. Im Jahre 1918 absolvierte die Patientin die erste Geburt, 1919 folgte eine weitere Schwangerschaft. Beide Geburten verliefen spontan und endeten mit lebenden Kindern. Das Wochenbett war immer normal. Patientin stillte selbst.

Die letzte Menstruation war im April (?) 1930. Die ersten Monate der Schwangerschaft verliefen ohne Störung. Am 25. November 1930 traten Blutungen auf. Am 26. November nachmittags ging spontan ein Foet von ungefähr 30 cm Länge ab. Die Nachgeburt kam nicht. Am 27. November nach immer stärker werdender Blutung wurde ein Arzt zugezogen, der nach einem vergeblichen Expressionsversuch nach Credé die Placenta manuell zu lösen versuchte. Der Eingriff war jedoch erfolglos und die Patientin wurde abends $^1/_2$7 Uhr in die Klinik überführt.

Klinischer Befund: Mittelgroße, äußerst blasse, schwerst ausgeblutete Patientin in gutem Ernährungszustand, die an Herz und Lungen keinen krankhaften Befund aufwies. Nervenstatus und Schilddrüse ebenfalls ohne Befund. Puls beschleunigt. Die Vulva war klaffend, der Damm intakt, Vagina mittelweit, mit einer Wattetamponade angefüllt. Muttermund für drei Finger durchgängig, zerklüftet. Uterus groß, mäßig weich, anteflektiert, beweglich, etwa kleinfrauenkopfgroß. Im Uterus zahlreiche fetzige Placentarstücke von ziemlich derber Konsistenz zu fühlen. Adnexe links und rechts nicht palpabel, Parametrium und Douglas ohne Befund.

27. November 1930: Trotz leichter Temperatursteigerung wurde zur manuellen Lösung der Placenta geschritten. Sie war aber ohne Erfolg. Es wurde Orasthin verabfolgt, ferner versucht, mittels Fizange die Placenta zu extrahieren. Unter kräftigem Zug konnten nur fetzenweise kleine Placentarstücke entfernt werden. Eine Narkose war wegen des ausgebluteten Zustandes nicht möglich. Nach diesen Befunden war die Diagnose „Placenta accreta“ ohne weiteres zu stellen. Es wurde tamponiert und 500 ccm Calorose mit 10 ccm Calcium verabfolgt.

28. November 1930: Früh Temperatur 38,6°, anschließend plötz-

liche Untertemperatur 36,1. Puls 155. 20 ccm Detoxin. Vormittags wurde in Anbetracht der bereits drohlich werdenden Anämie, der Unmöglichkeit einer restlosen Entfernung der Placenta und der Gefahr einer Infektion bei Zurücklassen großer Placentarteile im Uterus bei der bereits fiebernden Patientin die abdominale Totalexstirpation des Uterus beschlossen. Dieselbe wurde anfangs ohne, später in leichter Äthernarkose ausgeführt. Der Uterus wurde nach Eröffnung der Bauchhöhle durch einen Längsschnitt mit den Adnexen entfernt. Die Scheide wurde seitlich verschlossen. Peritonisierung. Drainage zur Scheide. Subfasciale Drainage der Wunde. Es wurden Herzmittel verabfolgt, ferner am Abend noch 500 ccm Calorose und 20 ccm Detoxin injiziert.

In den folgenden Tagen wurde der Allgemeinzustand der Patientin immer schlechter. Es trat hohes Fieber ein. Große Dosen von Detoxin, Permanent-Einlauf, Hypophen, Cardiacol, Campher, Laudanon.

6. Dezember 1930: Weitere Verschlechterung des Befindens. Radialispuls sehr klein, bleibt schließlich aus. Schmerzen im ganzen rechten Arm; pelziges Gefühl.

In den folgenden Tagen verfällt die Patientin zusehends. Septische Durchfälle. Trotz weiterer Anwendung der üblichen Maßnahmen wie Detoxin, Digipurat, Strophantin, Cardiacol und Campher, gestaltet sich der postoperative Verlauf immer bedrohlicher

11. Dezember 1930: Exitus letalis.

Präparat:

Makroskopische Beschreibung: Der mit den Adnexen totalexstirpierte Uterus ist kleinmannskopfgroß. Die Wände sind schlaff und der Cervikalkanal ist bequem für zwei Finger durchgängig. Beide Eileiter mit offenen Fimbrientrichtern zeigen die Dicke eines Strohhalms. Auf der serösen Oberfläche der Tuben sieht man Verwachsungsmembranen. Das Lumen der rechten Tube ist im Isthmus durch eine breite zum Ovarium hinüberziehende Verwachsungsspange stark eingeengt. Reichliche Fettgewebseinlagerungen zwischen den Blättern beider Mesosalpingen erwecken den Eindruck lipomatöser Neubildungen.

Beide Ovarien ohne Befund. Das Corpus luteum findet sich im linken Ovar. Beim Eröffnen des Cavum uteri durch den üblichen seitlichen Sektionsschnitt, verbreitet sich ein aashaft stinkender fauliger Geruch, der von den schokoladefarbenen, weichen Massen herrührt, die in dicker Schicht den Innenflächen des Cavum uteri fest anliegen. Grenzen einer Placenta sind nicht zu sehen. Die erwähnten, faulig zersetzten Massen liegen auf der ganzen Uterusschleimhaut und zwar ihre stärkste Schicht an der vorderen inneren Wand des Cavum uteri (siehe Abb. 1). Nach dem unteren Uterinsegment zu sind sie scharf abgegrenzt. Ihre oberflächlichsten Schichten lassen sich lediglich in Form breiter gelblich-weißer Membranen (Eihautreste) und in Gestalt eines Geflechtes weicher,

verschieden dicker Stränge (Placenta) mit der Pinzette abreißen. Die tieferen Partien sind mit der Unterlage fest verbunden. Instrumentell könnten sie nur unter Mitnahme größerer Teile der muskulären Wand entfernt werden. Einige durch die Uteruswände geführte Längsschnitte zeigen folgendes: Der Uterusmuskel ist (nach Formalinhärtung) an mehreren Stellen $3^1/_2$ bis 5 cm dick. Auf der Schnittfläche ist die übliche Zeichnung der sich vielfach durchflechtenden Muskel- und Bindegewebsfasern zu erkennen. Die Auflagerungen bestehen teils aus durchbluteten Fibrinmassen, teils — ersichtlich an ihrer rötlich-körnigen Beschaffenheit — aus Placentargewebe. Letzteres ist mehr oder weniger intensiv mit der Muskulatur verwachsen. An einigen Stellen dringt die Placenta keilförmig in die Muscularis ein (siehe Abb. 2 und 3). Mikroskopische Untersuchung: An den mit Haematoxylin-Eosin gefärbten Paraffinschnitten der adhärent gewesenen Placentarstelle ist an verschiedenen Stellen folgendes zu erkennen: Von einer decidualen Basalplatte ist nichts zu sehen. Die Chorionzotten stehen überall in direkter Verbindung mit der Muscularis. Diese ist durch das Tiefenwachstum einzelner Zotten (siehe Abb. 3) und durch Einlagerungen von Haufen chorioepithelialer Wanderzellen an verschiedenen Stellen aufgesplittert und zerklüftet. An der Grenze zwischen Zotten und Muskulatur kann man einen häufig unterbrochenen, unregelmäßig verlaufenden Fibrinstreifen, den Nitabuchschen Grenzstreifen, erkennen.

Im vorliegenden Falle handelte es sich um eine Placentarverwachsung und zwar wie die mikroskopische Untersuchung des exstirpierten Uterus ergab, um die schwere muskuläre Form. Es lautete demnach die klinische Diagnose: Graviditas mens VI, Placenta increta in septischer Verjauchung. Schwere sekundäre Anämie.

Anatomische Diagnose: Zustand nach Uterusexstirpation. Eitrige Pelvicoperitonitis, besonders der Nahtstellen. Phlegmone der vorderen Bauchwand. Eitrige Pericarditis. Alte Endocarditis der Mitralis. Cystitis. Septischer Milztumor.

Anschließend möchte ich noch kurz einen Überblick über die klinischen Erscheinungen, Diagnose, Prognose, Verhütung und hauptsächlich Therapie der Placenta increta bezw. der schweren pathologischen Placentarverwachsungen überhaupt, geben.

Diagnose: In der Literatur ist kein Fall von Placenta increta beschrieben, bei dem während der Schwangerschaft irgendwelche Symptome auf eine Störung der Nachgeburtsperiode durch Placentarverwachsung schließen lassen könnten. Manchmal macht sich ein pathologisches Tiefenwachstum der Placenta in den ersten Monaten der Gravidität bemerkbar, indem Blutungen auftreten, die aber von Abortblutungen nicht zu unterscheiden waren. Wird eine Schwangerschaft nicht vorzeitig unterbrochen, so weist gewöhnlich nichts auf eine pathologische Placentarverwachsung hin.

Als klinische Erscheinungen wäre unter Umständen primäre Wehenschwäche in der Eröffnungs- und Austreibungsperiode zu erwähnen, die durch Insuffizienz der muskulären Partien des Uterus, in welche die Zotten vorgedrungen sind, hervorgerufen wird. Von auffallenden Störungen wird aber erst die Nachgeburtsperiode beherrscht. Das Mißlingen aller für die Entfernung der Placenta ausgeführten Manipulationen läßt erst die Diagnose „echte Verwachsung" stellen. „Unüberwindliche Lösungsschwierigkeiten" deuten auf eine solche hin. Die Diagnose „Placenta accreta" bezw. „increta" mit den verschiedenen graduellen Unterschieden ergibt sich erst, wie schon erwähnt, durch die histologische Untersuchung.

Prognose: Die Prognose ist absolut ungünstig, wenn die Frau nicht rechtzeitig zur Operation kommt. Daß frühzeitig operativ eingegriffen werden muß, das zeigen die Fälle, bei denen es trotz Exstirpation des Uterus noch an Blutverlust ad exitum kam. In einem nur sehr kleinen Prozentsatz aller beschriebenen Fälle von schweren Placentarverwachsungen konnte die Patientin gerettet werden. Für die Prognose nicht ganz so infaust könnte man die komplizierten Fälle betrachten, die zu einer spontanen Ruptur des Uterus führten, denn sie zeigen Symptome an, die auf höchste Gefahr schließen lassen. Ungünstiger dagegen gestalten sich die Fälle von partieller Placentarverwachsung, denn die Gefahr einer Verblutung ist hier noch viel drohender, da der Uterus sich auch nicht an den Stellen kontrahiert, an denen sich die Placenta gelöst hat. Die derzeitige Prognose kann nur dadurch in ein besseres Licht gestellt werden, wenn zu rechter Zeit, bevor zu große lebensbedrohliche Blutverluste entstanden sind, radikal vorgegangen wird.

Prophylaxe: Bei der festen Verwachsung der Placenta mit dem Uterus, wohl der schwersten Geburtskomplikation, lassen sich vielleicht ab und zu einige Fälle verhüten. Prophylaktische Maßnahmen lassen sich gegen die Form, deren Ausgangspunkt der Embryo darstellt, nicht richten, gegen die häufigere, von der Mutter ausgehende Form dagegen, umsomehr. In erster Linie besteht die Prophylaxe in der Vermeidung intrauteriner Eingriffe, die eine Schädigung des Endometriums zur Folge haben könnten, z. B. durch Curettagen — besonders im Puerperium ist die Curettage zu vermeiden — ferner in der weitgehendsten Einschränkung der manuellen Placentarlösung. Ist dies nicht möglich, so muß man darauf achten, nicht zuviel Schleimhaut aus dem puerperalen Uterus zu nehmen. Einen weiteren prophylaktisch wichtigen Moment stellt die gewissenhafte Behandlung aller chronischen Endometritiden dar.

Als prophylaktisches Verfahren kann man auch noch das Vorgehen von Breuer bezeichnen, der bei einer IXpara, bei der achtmal die Placenta manuell gelöst werden mußte, wegen Infektionsgefahr durch intravaginal liegende Soor und Bakterienrasen bei der zu erwartenden manuellen Placentarlösung von vorn-

herein der Kaiserschnitt mit anschließender Amputation nach Porro mit gutem Ausgang für Mutter und Kind ausführte.

Therapie: Die Behandlung der echten Placentarverwachsungen und damit die der Placenta increta, beruht ausschließlich in der rechtzeitigen Entfernung der Gebärmutter. Ob der Uterus auf abdominalem Weg oder vaginal exstirpiert wird, spielt dabei keine wesentliche Rolle. Für operatives Vorgehen sollte die Indikation nicht zu schwer fallen. Zu berücksichtigen ist für sie außer der primären Blutung die große Infektionsgefahr des Placentarrestes. Ferner die Wahrscheinlichkeit weiterer Placentarverwachsungen, wie Unbrauchbarkeit des Uterus als Fruchthalter — wenn die Möglichkeit bestünde, eine Frau mit Verwachsung der Placenta ohne Operation am Leben zu erhalten. Weiterhin handelt es sich in der Regel um Multipare, die schon Kinder besitzen, bei denen also eine Wegnahme des Uterus weniger ins Gewicht fällt. Besonders große Schwierigkeiten bietet die rechtzeitige Indikationsstellung und die Durchführung der Operation im Privathaus. Es ist sehr wesentlich, durch Wiederholungen von Eingriffen, die schon einmal erfolglos waren, wie z. B. Uterustamponaden, keine kostbare Zeit zu verlieren und sobald wie möglich zu operieren.

Sobald die Diagnose „echte Placentarverwachsung" feststeht, und dies geschieht bei dem Versuch der manuellen Lösung, entferne man sogleich nach irgendeiner Methode den Uterus. Für den Kliniker einfache Dinge, anders für den praktischen Arzt. Sein Verhalten ist ausschlaggebend für die Rettung der Patientin. Sind Aussichten für eine schwere Placentalösung vorhanden, so sollten die Frauen schon vor der Geburt in eine Klinik gebracht werden. Denn liegt auch nicht ein schweres Tiefenwachstum der Placenta vor, auch die manuelle Lösung der Placenta unter ungünstigen Verhältnissen im Privathaus ausgeführt, stellt einen sehr gefahrvollen operativen Eingriff dar. Wird der Praktiker aber z. B. erst gerufen, weil die Blutung in der Nachgeburtsperidoe nicht zum Stillstand kommt, so wird er nach Mißlingen der Expressionsversuche, wie Credé mit und ohne Narkose, nach vergeblicher manueller Lösung, die nicht forciert werden darf, wegen Inversions- und Perforationsgefahr des Uterus und dadurch neu eintretender Komplikationen, nach dem Vorschlag von Freund und Hitschmann exakt tamponieren. In wenigen Fällen kann dadurch die Blutung zum Stillstand gebracht werden. Die Tamponaden werden nach einiger Zeit durchblutet und es entsteht von neuem Infektionsgefahr. Es sollten daher, wenn es die Verhältnisse einigermaßen erlauben, die Frauen mit tamponiertem Uterus möglichst rasch in eine Klinik gebracht werden. Für Fälle, bei denen dies nicht möglich ist, wäre der Vorschlag von Labhardt noch zu erwähnen: Supravaginale Amputation mit extraperitonealer Stielversorgung, auch unter primitiven Verhältnissen ohne Hilfe in kürzester Zeit auszuführen.

Zusammenfassend sei nochmal hervorgehoben: Aussicht auf Be-

seitigung des lebensgefährlichen Zustandes der schwer bedrohten Frauen kann nur durch rechtzeitige Exstirpation des Uterus gewährleistet werden.

Am Schlusse meiner Arbeit ist es mir eine angenehme Pflicht, Herrn Professor Dr. Franz Weber für die Überlassung des Themas und die Übernahme des Referates, sowie Herrn Professor Dr. Saenger für die liebenswürdige Durchsicht der Arbeit und die gütige Unterstützung, welche er mir bei der Abfassung derselben zuteil werden ließ, meinen ergebensten Dank auszusprechen.

Ebenso danke ich Herrn Privatdozent Dr. Brakemann für die freundliche Überlassung der Bilder.

Lebenslauf.

Verfasser dieser Arbeit, Horst v. Langsdorff, bayerischer Staatsangehöriger, wurde am 15. Juni 1906 als Sohn des Apothekenbesitzers Wilhelm v. Langsdorff zu Augsburg geboren. Er besuchte die Volksschule und das Alte Realgymnasium zu München, an dem er am 25. März 1926 die Reifeprüfung bestand. Am 26. April 1926 wurde er an der Medizinischen Fakultät der Universität München immatrikuliert und studierte daselbst vier Semester. Ende des fünften Semesters bestand er am 26. Juli 1928 das Physikum in Greifswald, war von dieser Zeit an wieder in München inskribiert, wo er nach einem klinischen Studium von sechs Semestern die ärztliche Prüfung am 5. März 1932 bestand.

Literatur.

1. Baisch: Zur pathologischen Anatomie der Placenta accreta. Arb. a. d. path. Inst. Tübingen 1908. VI.
2. Bortkewitsch: Zur Anatomie und Ätiologie der Placenta accreta. Zbl. f. Gyn. 1911. S. 1141.
3. Breuer: Ein Fall von Placenta accreta. Amputation nach Porro. Zbl. f. Gyn. 1912. S. 178.
4. Bürger: Placenta accreta durch Uterusexstirpation geheilt. Zbl. f. Gyn. 1906. S. 1072.
5. Dietrich H. A.: Die Placenta accreta (increta). Zeitschr. f. Geb. u. Gyn. 85. S. 579.
6. Döderlein: Handb. d. Geburtshilfe. Erg. Bd.
7. Hofmeier: Die menschliche Placenta. 1890.
8. Kermauner F.: Die Ursachen der Nachgeburtsblutungen. Arch. f. Gyn. 1925. Bd. 125. S. 203.
9. Klostermann: Ein Fall von Placenta increta. Med. Klinik. 1929. (2). S. 713.
10. Kratochvil: Pathologische Anwachsung der Placenta mit Spontanruptur des graviden Uterus. Zbl. f. Gyn. 1922. S. 1500.
11. Langhans: Die Lösung der mütterlichen Eihäute. Arch. f. Gyn. Bd. 8, S. 237.
12. Liepmann: Zur Indikationsstellung für die manuelle Placentarlösung bei Placenta adhäsiva. Zbl. f. Geb. u. Gyn. 1919. S. 887.
13. Martin: Zur Ätiologie letaler Atonien post partum. Monatsschr. f. Geb. u. Gyn. 23. S. 207.
14. Meyer-Ruegg: Ein Fall von Placentaradhärenz. Zeitschr. f. Geb. u. Gyn. 50. S. 141.
15. Meyer Robert: Placenta accreta. Zbl. f. Gyn. 1912. S 541.
16. Polak u. Phelan: Placenta accreta, ihre Häufigkeit, Pathologie und Behandlnng. Zbl. f. Gyn. 1924. S. 2309.
17. Schaeffer O.: Verlauf der Geburt. Geburtsperioden in v. Winckels Handb. d. Geburtshilfe. Bd. 1, 2. Hälfte.
18. Schickele: Beziehungen der fötalen Zellwucherungen zur puerperalen Rückbildung des Uterus. Hegars Beitr. Bd. 16.
19. Schmid: Pathologie und Therapie der Nachgeburtsperiode. Häufigkeit der Placenta accreta. Halban-Seitz. Bd. 81, S. 129.
20. Schmidt M. B.: Über Placenta praevia accreta und destruierende Blasenmole und Rückbildungsvorgänge an letzterer. Ziegler-Aschoff, Beitrag z. path. Anat. und zur allg. Path. Bd. 63, S. 285.
21. Schweitzer: Das pathologische Tiefenwachstum der Placenta und die zervikale Einpflanzung derselben. Arch. f. Gyn. 109. S. 618.
22. Sellheim H.: Die Physiologie der Geburt in Döderleins Geburtshilfe. Bd. 1.
23. Simpson: Edinbourgh medical and surgical Jour. April 1836.
24. Stephan: Placenta accreta bezw. increta. Arch. f. Gyn. 1923. Bd. 117, S. 424.
25. Vogt: Placenta praevia cervicalis accreta. Dtsch. med. Wochenschr. 1917. 33. S. 1041.
26. Zagorjansky: Arch. f. Gynäkologie. 67.